Artículo Original

# Síndrome de Mayer-Rokitansky-Küster-Hauser

*Dr. Julio Lau*, Dr. Walter Molina*, Dr. Rodolfo Andrino**, Dr. César Augusto Reyes Martínez****


## RESUMEN

Las agenesias de Müller también se conocen como síndrome de Mayer-Rokitansky-Küster-Hauser y se presenta como amenorrea primaria y desarrollo de características sexuales secundarias. El síndrome se presenta en 1 en 5000 mujeres. El 5% puede tener pequeñas cantidades de endometrio, y raramente presentan menstruación asociado a dolor cólico cíclico mensual. Este es un caso de una paciente de 16 años, con historia de dolor pélvico cíclico que posteriormente se fue intensificando. A la paciente se le realizó una laparotomía exploradora encontrando dos cuernos rudimentarios y uno de ellos con endometrio funcional. Se le realizó una resección bilateral de cuernos uterinos más salpingectomía izquierda. La paciente tuvo una evolución postoperatoria satisfactoria y fue dada de alta sin ninguna complicación. Se adjuntan fotografías del procedimiento quirúrgico y revisión del tema.


**Palabras Clave:** Síndrome de Mayer-Rokitansky-Küster-Hauser, agenesia de Müller.


## ABSTRACT

Müllerian anomalies, also known as Mayer-Rokitansky-Küster-Hauser syndrome, present with amenorrhea and adequate development of sexual secondary features. This syndrome has an incidence of 1:5000 women. Five percent of all cases show small amounts of endometrium and rarely present cyclic pain. A case is reported of a 16 years old woman who complains of cyclic pain that intensified with time. The patient underwent a laparotomy with resection of rudimentary horns bilaterally plus left salpingectomy. It was found two rudimentary horns, one of them with functional endometrium. Patient had a satisfactory evolution and was discharged without complications. Photos and a review of the literature are included.


**Key Words:** Mayer-Rokitansky-Küster-Hauser syndrome, Müllerian anomalies.

## INTRODUCCION

El desarrollo normal del tracto reproductor femenino comprende una serie de eventos complejos que involucra factores genéticos, hormonales y epigenéticos, que llevan al desarrollo y diferenciación normal de los conductos Müller o paramesonéfricos, conductos de Wolff o mesonéfricos y el seno urogenital (1).

Para la clasificación de las anomalías de Müller se puede utilizar el sistema diseñado por Buttram y Gibbons de 1979 (2), el cual categoriza las diferentes anomalías en base a la presentación clínica (1). En 1988 la American Fertility Society diseño una clasificación alterna, basada en el grado de anormalidad del desarrollo uterino (3):

Clase I: Agenesia segmentaria, agenesia-hipoplasia de Müller
- A. Vaginal
- B. Cervical
- C. Fúndica
- D. Tubárica
- E. Anomalías combinadas

Clase II: Útero unicorne
- A. Comunicante
- B. No comunicante
- C. Sin cavidad
- D. Sin cuernos

Clase III: Útero didelfo

Clase IV: Útero bicorne
- A. Completo
- B. Parcial

Clase V: Útero tabicado
- A. Completo
- B. Parcial

Clase VI: Útero arcuato

Clase VII: Secuelas por dietilestilbestrol (DES) (3,4).

**Jefe de Residentes de Ginecología y Obstetricia*
*** Jefe de Sección de Ginecología.*
*Hospital General San Juan de Dios, Ciudad de Guatemala.*
****Jefe Depto. Ginecologia y Obstetricia*
*Hospital San Juan de Dios, Guatemala*

Las anomalías clase I representan la interrupción de la función ginecológica más severa y representan del 8% al 10% de las anomalías de Müller. Esta clase de anomalías no presentan anormalidades fenotípicas al nacimiento y son detectadas al momento de la menarquia. Las agenesias de Müller también se conocen como síndrome de Mayer-Rokitansky-Küster-Hauser y se presenta como amenorrea primaria y desarrollo de características sexuales secundarias (clase Ie) (1).

El síndrome de Mayer-Rokitansky-Küster-Hauser se define como la agenesia de útero y vagina, con una función ovárica normal y desarrollo de caracteres sexuales secundarios (5).

En 1559 Realdus Columbus describió por primera vez la ausencia congénita de la vagina. En 1829, Mayer describió la ausencia congénita de vagina como una anormalidad encontrada en recién nacidos con múltiples anomalías. Rokitansky en 1838 y Küster en 1910 describieron una entidad que presenta ausencia de vagina, pequeños rudimentos de útero, ovarios normales, y anomalías de otros sistemas (renal y esquelético). Hauser y asociados hizo énfasis en el espectro de anomalías asociadas (3). Fue hasta 1961 cuando se obtuvo la actual definición uterus bipartitus solidus rudimentarius cum vagina solida (5,6).

El síndrome de Mayer-Rokitansky-Küster-Hauser se caracteriza por la ausencia congénita de útero y vagina, sin embargo puede presentarse con pequeñas masas de músculo liso que representan cuernos uterinos rudimentarios con trompas de Falopio. La función ovárica es normal, incluyendo la ovulación. Fenotípicamente presentan desarrollo de las mamas, distribución de grasa corporal, distribución del vello, y genitales externos de sexo femenino. Tienen un cariotipo 46,XX. Se asocia frecuentemente con otras anormalidades congénitas especialmente esqueléticas y urológicas. El síndrome se presenta en 1 en 5000 mujeres. La agenesia completa de la vagina se presenta en el 75% de los casos, aproximadamente en un 25% de los casos pueden presentar una vagina muy pequeña. Algunas mujeres pueden tener cuernos uterinos rudimentarios, que pueden presentar leiomiomatosis y adenomiosis. El 5% puede tener pequeñas cantidades de endometrio, y raramente presentan menstruación asociado a dolor cólico cíclico mensual. El diagnóstico diferencial incluye septo vaginal transverso, agenesia cervical, y síndrome de insensibilidad a los andrógenos (3,7).

No se conoce exactamente la causa de las agenesias de Müller. Knab en 1983 (8) sugirió cinco factores etiológicos del síndrome de Mayer-Rokitansky-Küster-Hauser: Producción inapropiada de hormona anti-mülleriana en las gónadas femeninas embrionarias, ausencia regional o deficiencia de receptores de estrógenos limitado a los conductos de Müller inferiores, detención en el desarrollo de los conductos de Müller por agentes teratogénicos, defectos inductivos mesenquimales, y mutaciones genéticas esporádicas (3).

En relación a las anomalías asociadas al síndrome de Mayer-Rokitansky-Küster-Hauser, se ha reportado que el 47% tienen anomalías del tracto urinario entre las que podemos encontrar agenesia renal unilateral, riñones pélvicos unilateral o bilateral, riñón en herradura, hidronefrosis, hidrouréter y varias formas de duplicación ureteral. Las anomalías esqueléticas se han reportado en 12% de las pacientes, podemos encontrar vértebras en cuña, fusiones vertebrales, cuerpos vertebrales rudimentarios y vértebras supernumerarias. Se pueden presentar otras anomalías como sindactilia, enfermedades cardiacas congénitas y hernias inguinales (3).

El tratamiento psicológico de estás pacientes es importante ya que se ha reportado que hasta el 15% de las pacientes presentan problemas psiquiátricos. Entre los 17 a 20 años es una edad adecuada para realizar una vagina, ya que la paciente está emocional madura e intelectualmente preparada para lidiar con el problema de utilizar moldes vaginales para mantener la neovagina. Este procedimiento es importante en el mantenimiento de la función sexual adecuada (3). Es posible crear una nueva vagina por medio de procedimientos no quirúrgicos, utilizando el método de Frank o el método de Ingram, aplicando presión intermitente con dilatadores, moldes vaginales o coito. También existen métodos quirúrgicos para la realización de neovagina, como el procedimiento de Abbe-Wharton-McIndoe, el procedimiento de Ruge, la vulvovaginoplastía de Williams y la modificación de Creatsas, y la operación de Vecchietti. Fedele modificó la operación de Vecchietti utilizando técnicas de videolaparoscopía y ultrasonografía (3,5).

## Caso

Paciente femenina de 16 años de edad, quien fue referida con historia de dolor abdominal de 2 años de evolución. La paciente refiere que desde hace aproximadamente 2 años inició con un dolor a nivel pélvico el cual era cíclico de leve intensidad que generalmente mejoraba con el uso de analgésicos, sin embargo durante el último año el dolor ha persistido de forma cíclica, mensualmente, pero ha aumentado en intensidad. También refiere que el uso de analgésicos ya no es suficiente para calmar el dolor. La paciente no padece de enfermedades actualmente, refiere una anorectoplastía durante el primer año de vida por haber nacido con ano imperforado. No ha iniciado relaciones sexuales, no ha padecido enfermedades de transmisión sexual, tampoco ha presentado menarquia. Se le realizó una resonancia magnética nuclear encontrando útero desviado a la izquierda con líquido en cavidad endometrial, una imagen tubular que se flexiona sobre si misma de 7x4 cm. que corresponde a hidrosálpinx izquierdo. No se observó cérvix ni canal vaginal. Por estos hallazgos deciden referirla al Hospital General San Juan de Dios.

Al evaluar a la paciente se encontró a una paciente con signos vitales normales, caracteres sexuales femeninos adecuados para edad. El abdomen es blando, depresible, se palpó una masa en fosa ilíaca izquierda, no móvil, de aproximadamente 8 cm. de diámetro con bordes lisos y dolorosa a la palpación. Al examen ginecológico se observó un vello púbico de distribución ginecoide, presencia de labios mayores y menores, pero no se logró apreciar himen ni vagina (ver foto 1).

*Foto 1. Vulva de la paciente. Se observa labios mayores y menores, vello púbico, clítoris y uretra. Ausencia de introito vaginal.*

Dentro de los estudios hormonales realizados se encontró: FSH: 1.83 mUI/ml, LH: 0.65 mUI/ml, estradiol: 178 pg/ml y progesterona: 0.04 ng/ml. Se le realizó un ultrasonido pélvico el cual reportó que no es posible visualizar útero y que se observa una masa alongada de 7.6x3.3x6.0 cm. con contenido líquido en su interior, por lo que se sospecha que dichas imágenes pudieran corresponder a un cuerno rudimentario o a un hidrosálpinx izquierdo. Se le realizó un pielograma intravenoso el cual fue reportado normal. Se le realizó una videolaparoscopía diagnóstica en la cual se observaron ambos ovarios de características normales, una estructura elongada del lado derecho correspondiente a cuerno rudimentario. En el lado izquierdo se observa una trompa izquierda dilatada y una masa al final de la trompa que corresponde a cuerno rudimentario dilatado. Ambos cuernos se encontraban separados, no se encontró cérvix ni vagina (ver foto 2).

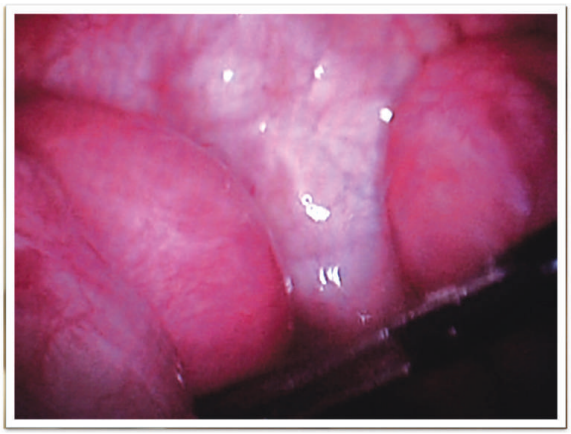

*Foto 2. Videolaparoscopía. Se observa la vejiga en el centro y los dos cuernos rudimentarios a ambos lados.*

Finalmente la paciente fue llevada a realizar una Laparotomía exploradora en donde se encontró un cuerno izquierdo de 7x7x4 cm., trompa izquierda alongada con hematosálpinx de 15x10x8 cm. con adherencias a epiplón. Cuerno derecho de 3x3 cm. con trompa derecha de características normales. Por lo anterior se realizó una resección bilateral de cuernos uterinos más una salpingectomía izquierda. Estas piezas fueron llevadas al laboratorio de Patología donde concluyen que se trata de dos cuernos rudimentarios con atresia de cuello uterino, y un segmento de trompa, uterina con hidrosálpinx e inflamación crónica. Se le realizó cariotipo el cual fue reportado como 46,XX. Por lo que se concluyó que el diagnóstico final es un Síndrome Mayer- Rokitansky- Küster Hauser (ver foto 3).

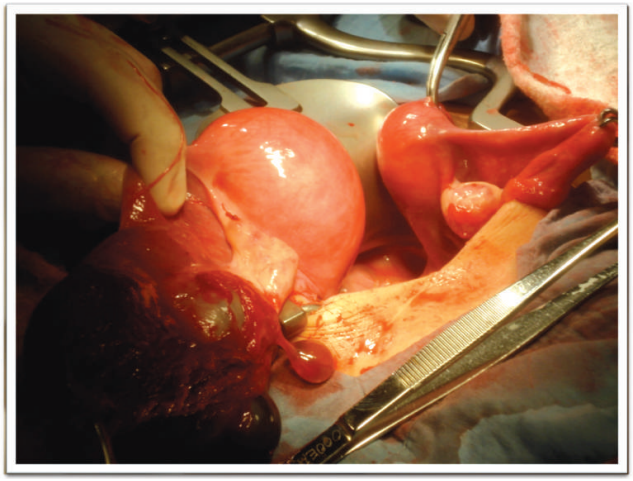

*Foto 3. Laparotomía Exploradora. Se observan ambos cuernos rudimentarios. El cuerno del lado izquierdo es funcional por lo que se observa aumentado de tamaño y la trompa de Falopio izquierda con hematosalpinx. Ambos ovarios de aspecto normal.*

## Discusión

Las agenesias de Müller ocurren en 1 en 5000 mujeres. El síndrome de Mayer-Rokitansky-Küster-Hauser se caracteriza por la ausencia congénita de vagina y útero. Normalmente los ovarios están presentes, y puede presentar trompas de Falopio normales así como cuernos uterinos rudimentarios. Cuando se presentan cuernos rudimentarios puede asociarse a dolor pélvico cíclico, resultado del hematometra que se forma en la cavidad sin salida rodeada de endometrio. Los cuernos rudimentarios también pueden asociarse con adenomiosis y leiomiomatosis (9-13).

El diagnóstico generalmente se realiza en pacientes adolescentes durante el estudio de amenorrea primaria. Debido a la imposibilidad de tener relaciones sexuales y al impacto psicológico asociado, es necesario la creación de una neovagina funcional (14).

Existen diferentes variantes anatómicas dentro del síndrome de Mayer-Rokitansky-Küster-Hauser, Fedele (5) en 2007 reportó

las variantes anatómicas en una serie de 106 pacientes. Los remanentes de Müller pueden encontrarse en el 86.8% de las pacientes, estos pueden ser unilaterales o bilaterales. La mayor parte de los cuernos uterinos son no cavitados, sin embargo el 25.9% de las pacientes pueden presentar cuernos uterinos cavitados con tejido endometrial. Rock (3) fue el primero en describir la presencia de remanentes uterinos cavitados que contienen tejido endometrial potencialmente funcional, aunque lo reportó como anécdota y no como un estudio sistemático (3,5) .

De acuerdo con las observaciones de Rock (3) y los estudios de Fedele (5), los cuernos rudimentarios frecuentemente son cavitados. En la mayoría de los casos no presentan evidencia de endometrio funcional (hematometra), solo un pequeño número de pacientes experimentan síntomas de dolor cíclico. Se ha descrito que en estás pacientes es adecuado, antes de una cirugía correctiva, considerar remover los cuernos uterinos que causan los síntomas o tratar de realizar una anastomosis de éstos con el vestíbulo vaginal causan los síntomas o tratar de realizar una anastomosis de éstos con el vestíbulo vaginal (5).

La presencia de remanentes uterinos cavitados de gran tamaño es contradictorio con la definición anatómica clásica del síndrome de Mayer-Rokitansky-Küster-Hauser, en el cual el útero está ausente o bipartitus solidus (5,15). Sin embargo los elementos anatómicos que representan el denominador común del síndrome están presentes, como la agenesia de cérvix y vagina y la ausencia de una estructura uterina medial funcional. Por lo que los casos de agenesia cervicovaginal con hemiútero cavitado, los cuales con difíciles de clasificar, deben incluirse en este síndrome (5).

También es posible encontrar leiomiomas en los remanentes uterinos, estos pueden ser asintomáticos o presentarse con dolor pélvico agudo o crónico. En estos casos está indicado remover el tumor junto con el remanente uterino (13,14). Debido a que los ovarios son normales, se debe descartar patologías ováricas en las pacientes con el síndrome que presenten masas pélvicas. Existen dos casos reportados de cáncer de ovario en pacientes con síndrome de Mayer-Rokitansky-Küster-Hauser (14, 16).

En conclusión, en las pacientes con síndrome de Mayer-Rokitansky-Küster-Hauser que presentan cuernos uterinos rudimentarios funcionales que son causa de dolor pélvico cíclico, se debe considerar remover los mismos. Además estás pacientes deben recibir tratamiento psicológico y se les debe crear una neovagina funcional, para que tengan una vida social y sexual normal (14).

## Referencias


1. Shulman L. Müllerian Anomalies. Clin Obstet Gynecol 2008;51:214-222.
2. Buttram VC Jr, Gibbons WE. Mullerian anomalies: a proposed classification. Fertil Steril 1979;32:40-46.
3. Rock JA, Breech LL. Surgery for anomalies of the Müllerian ducts. En Rock JA, Jones HW. Te Linde´s operative gynecology. Philadelphia: Lippincott Williams & Wilkins;2003. Pag. 705-752.
4. American Fertility Society classification of müllerian anomalies. Fertil Steril 1988;49:952.
5. Fedele L, Bianchi S, Frontino G, et al. Laparoscopic findings and pelvic anatomy in Mayer-Rokitansky-Küster-Hauser Syndrome. Obstet Gynecol 2007;109:1111-5.
6. Hauser GA, Schreiner WE. Mayer-Rokitansky-Kuester syndrome. Rudimentary solid bipartite uterus with solid vagina. Schweiz Med Wochenschr 1961;91:381-384.
7. Katz VL, Lentz GM. Congenital abnormalities of the female reproductive tract. En Katz VL, Lentz GM, Lobo RA, et al. Comprehensive gynecology. Philadelphia: Mosby Elsevier;2007. Pag. 241-255.
8. Knab DR. Müllerian agenesis: a review. Bethesda, MD: Department of Gynecology/Obstetrics, Uniformed Services University School of Medicine and Naval Hospital, 1983.
9. Darwish AM. A simplified novel laparoscopic formation of neovagina for cases of Mayer-Rokitansky-Küster-Hauser syndrome. Fertil Steril 2007;88:1427-1430.
10. Pascale J, Pirard C, Squifflet J, et al. Pelvic mass in a woman with Mayer-Rokitansky-Kuster-Hauser syndrome. Fertil Steril 2004;81:203-204.
11. Giatras K, Licciardi F, Grifo JA. Laparoscopy for pelvic pain in the Mayer-Rokitanky-Kuster-Hauser syndrome. A case report. J Reprod Med 1998;43:203-205.
12. Enatsu A, Harada T, Yoshida S, et al. Adenomyosis in a patient with the Rokitanky-Kuster-Hauser syndrome. Fertil Steril 2000;73:862-863.
13. Beecham CT, Skiendzielewski J. Myoma in association with Mayer-Rokitansy-Kuster syndrome. Am J Obstet Gynecol 1977;129:346-348.
14. Deligeoroglou E, Kontoravdis A, Makrakis E, et al. Develpment of leiomyomas on the uterine remnants of two women with Mayer-Rokitansky-Küster-Hauser syndrome. Fertil Steril 2004;81:1385-1387.
15. Kuester H. Uterus bipartitus solidus rudimentarius cum vagina solida. Z Geburtshilfe Gynakol 1910;67:692-718.
16. Ghirardini G, Magnani A. Mayer-Rokitansky-Kuster-Hauser syndrome and ovarian cancer. Report of a case. Clin Exp Obstet Gynecol 1995;22:247-248.